I-4

下痢・便秘へのアプローチ

当直で見逃してはいけない下痢・便秘

五十嵐正広
がん研有明病院 内視鏡診療部 部長

Point 1 緊急検査が必要な下痢・便秘を診断できる.

Point 2 便秘とイレウスを鑑別できる.

Point 3 イレウスに対する基本的な処置ができる.

Point 4 機能性腸管運動障害と器質的疾患を鑑別できる.

はじめに

下痢・便秘を主訴として当直時間帯に来院する患者の状況と病態を挙げると，①発症が急激である，②血便を伴う，③発熱や嘔吐など便通以外の症状を伴う，④通院中であるが病状が急変した，⑤不安感が強く精神的に問題がある，⑥その他，などである．このような状況で見逃してはいけない下痢・便秘とは，言い方を変えれば緊急の処置あるいは診断が必要な下痢・便秘ということになる．

1. 当直で見逃してはいけない下痢

症例1　76歳の女性

〔現病歴〕 夜半から便意をもよおして排便したところ，はじめは普通便であったが，次第に頻回の血性下痢便となった．腹痛はなかったが気分不良があったため，救急車で外来受診．

〔来院時身体所見〕 眼瞼結膜に貧血を認め，血圧100/60 mmHg，心拍数 110回/分・整．腹部所見では肝・脾触れず，圧痛なく，腸雑音がやや亢進していた．直腸診では比較的赤い血液が確認された．

当直の時間帯に下痢を主訴として来院するのは，急性の下痢の場合である．一般に下痢で生命に危険を及ぼすような疾患はそれほど多くはないが，当直で見逃してはいけない下痢とは緊急の検査や処置が必要な下痢である．その代表的な例を症例1に示した．

憩室出血は，無症状かつ急激な出血で発症することが多いため，当直では緊急の検査や処置の判断が重要となる．憩室出血の多くの例は症状出現後に止血し，緊急内視鏡検査を行っても出血源を確認できない場合が多い．しかし，憩室出血で自然止血しない場合には，出血性ショックにより生命の危険にかかわることもある．したがって，症例1のように貧血があり，循環動態が不安定でプレショック状態を伴う場合には，ダイナミックCT撮影，緊急内視鏡検査，血管造影などを当直帯で行うか否かの判断が求められる．

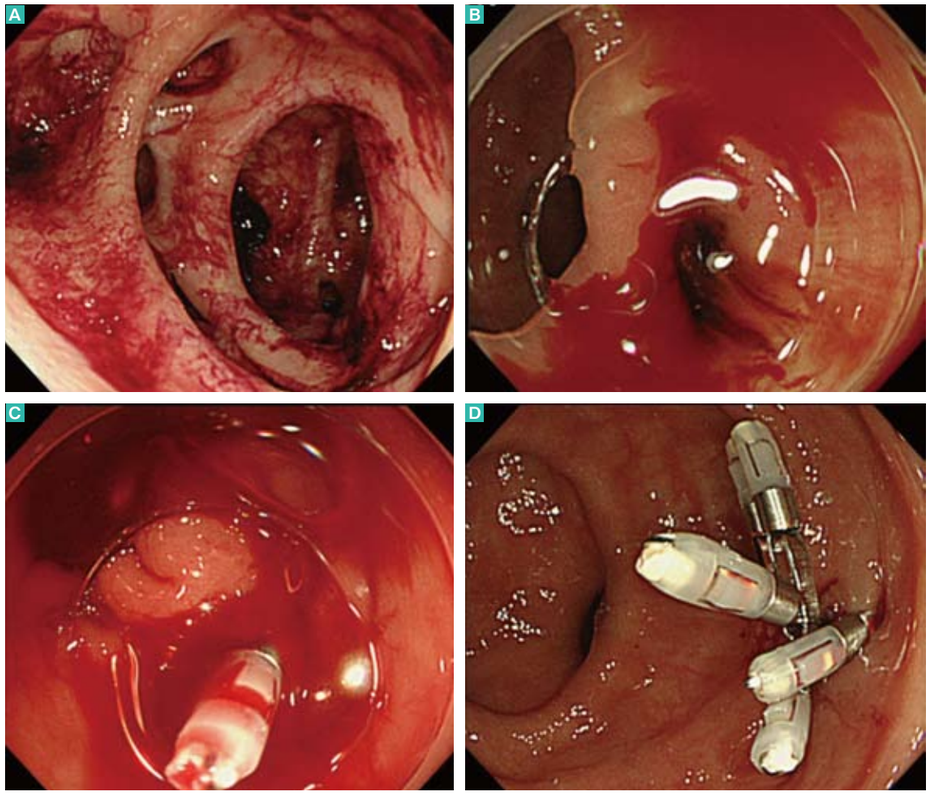

図1 憩室出血例
A：緊急検査で上行結腸に多発憩室を確認．／B：先端にキャップを装着して再挿入し，出血部の憩室を確認．／C：出血部の憩室をキャップで吸引して反転させ，クリッピング施行．／D：クリップ止血を確認．

ダイナミックCT撮影などは患者への侵襲が少ないため，第一に選択されるべき検査といえる．また，血圧や全身状態が安定していれば緊急内視鏡検査の適応がある．なぜなら，緊急内視鏡検査で出血部位が確認されれば，図1のようにクリップによる**内視鏡的止血術**が可能となるからである．しかし，内視鏡で観察困難な大量の出血例やバイタルが安定しない場合には，いたずらに内視鏡検査にこだわらず，血管造影およびカテーテルによる止血術を速やかに選択して試みるべきである．止血されなければ緊急手術が必要な例もある．

当直に際し，下痢の患者を診察した場合の鑑別診断の手順を図2に示した．その際に重要なことは問診である．当直では検査なども制約があるため，問診と身体所見によっ

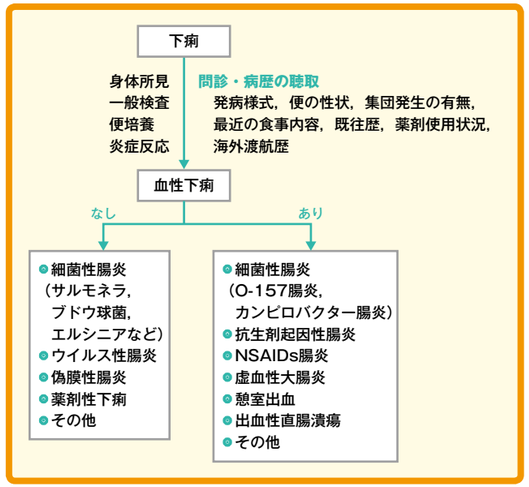

図2 急性下痢に対する診断手順