

ニューロナースの疑問に答える！

# 脳神経疾患画像診断レクチャー

疾患の基礎知識、画像を見るときのポイントなど脳神経疾患画像にまつわるナースの素朴な疑問に1問1答形式でズバットお答えします！



### 企画

土屋一洋 (東京通信病院 放射線科 部長)

つちや・かずひろ：1980年 北海道大学医学部卒業、同年 東京大学医学部附属病院 放射線科 研修医、1981年 同 助手、1984年 公立昭和病院 放射線科 科長、1985年 防衛医科大学校 放射線医学教室 助手、1993年 杏林大学医学部 放射線医学教室 講師、2000年 同 助教授 (2007年より准教授)、2013年 同 臨床教授を経て、同年 東京通信病院 放射線科 部長。

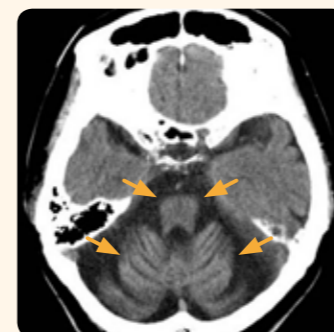### 執筆

今井昌康 (Johns Hopkins Medicine)  
土屋一洋 (東京通信病院 放射線科 部長)

## 第16回 脊髄小脳変性症

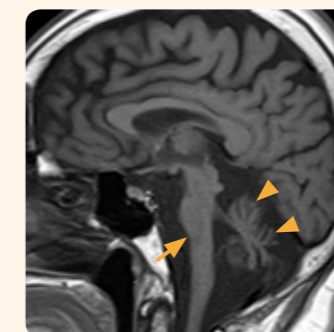## 画像所見

単純CT



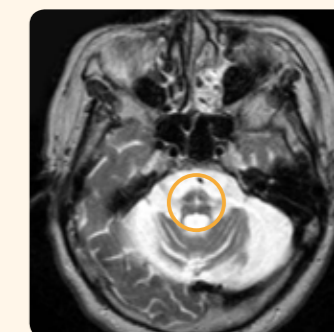
脳幹部および両側小脳半球の萎縮がみられる (→)。相対的に脳槽が広がって見える。

MRI の T1 強調矢状断像



矢状断像では小脳萎縮がよりわかりやすい (▲)。脳幹では橋の下側 (橋底部) の萎縮がみられる (→)。

MRI の T2 強調像



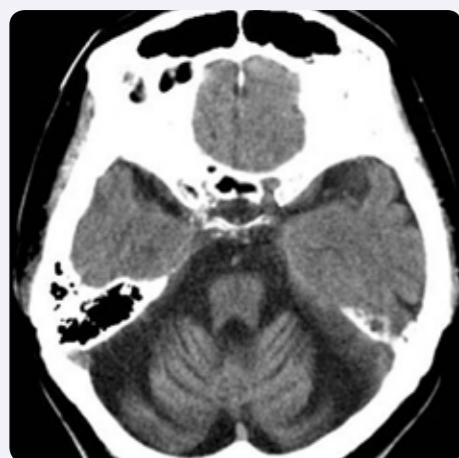橋に十字状の高信号がみられる (○)。

## ① 多系統萎縮症

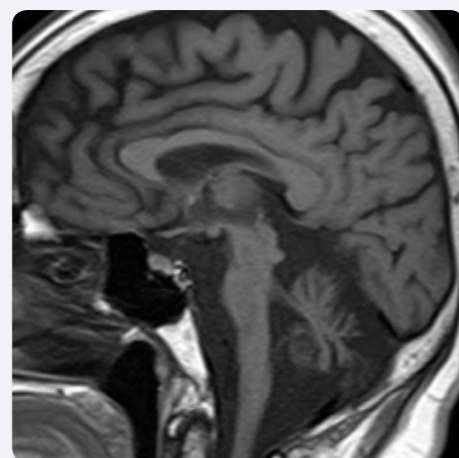
### 症例 60歳代の女性

数年前からだんだん歩きにくくなってきた。話をするとき、ろれつが回らない。

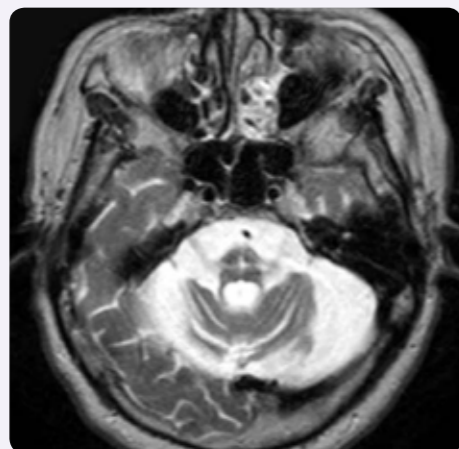
単純CT



MRI の T1 強調矢状断像



MRI の T2 強調像



## Q1

多系統萎縮症とはどのような疾患ですか？

歩行困難やろれつ不良といった小脳症状、関節のこわばりや動作緩慢などのパーキンソン症状、排尿障害や便秘などの自律神経障害をきたす疾患です。脊髄小脳変性症の1つです\*註1。

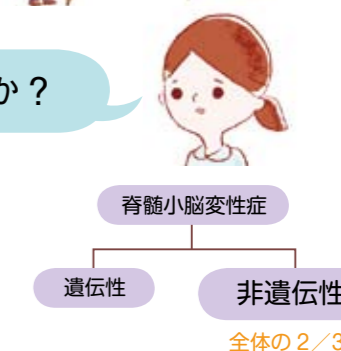註1：厚生労働省の特定疾患分類では、多系統萎縮症は脊髄小脳変性症とは別項目になっています。



## Q2

脊髄小脳変性症とはどのような疾患ですか？

神経の変性が原因で、うまく歩けない、しゃべれないといった症状を示す疾患の総称です。遺伝性と非遺伝性がありますが、非遺伝性のものが多く、2/3を占めます。多系統萎縮症は非遺伝性の脊髄小脳変性症のなかで最も多い疾患です。脊髄小脳変性症にはたくさんの型がありますが、遺伝性のものは原因遺伝子の特定が進んでいます。



### 遺伝性脊髄小脳変性症

疾患	原因遺伝子	遺伝子座	その他
マシャド・ジョセフ病 (脊髄小脳失調症3型)	MJD	14q24.3-q32.1	
脊髄小脳失調症6型	CACNA1A	19p13	純小脳萎縮型
脊髄小脳失調症31型	SCA31	16q22	純小脳萎縮型、長野に多い
歯状核赤核淡蒼球ルイ体萎縮症	DRPLA	12p13.31	
脊髄小脳失調症2型	SCA2 (Ataxin-2)	12q23-q24.1	
脊髄小脳失調症1型	SCA1 (Ataxin-1)	6p23	北海道、東北に多い

日本で比較的多いタイプを抜粋して示します。表中の疾患はすべて常染色体優性遺伝です。