

# みるみる

見て分かる。  
みるみる分かる。

# 心電図

執筆 ● 村川裕二  
(帝京大学溝口病院 第四内科 教授)  
田宮栄治  
(江東病院 循環器内科 副院長)

心電図は循環器疾患を診るときの入口です。さらに、呼吸器疾患や電解質異常など、心血管系以外の病態の情報ももたらします。心電図を「小さい窓」でなく、「大きな窓」として活かすにはどうすればいいか、楽しみながら学んで行きましょう。

連載  
第16回

## ジギタリス

### 症例 1

4年前より不整脈を指摘されている72歳男性。約2週間前より息切れと咳があり来院した。心拍数150回/分の心房細動、胸部X線像でCTR 65%、軽度の肺うっ血と胸水を認め、治療を開始した。

- 既往歴：前立腺癌。
- 家族歴：特記すべきことなし。
- 生活歴：喫煙20本/日×52年。

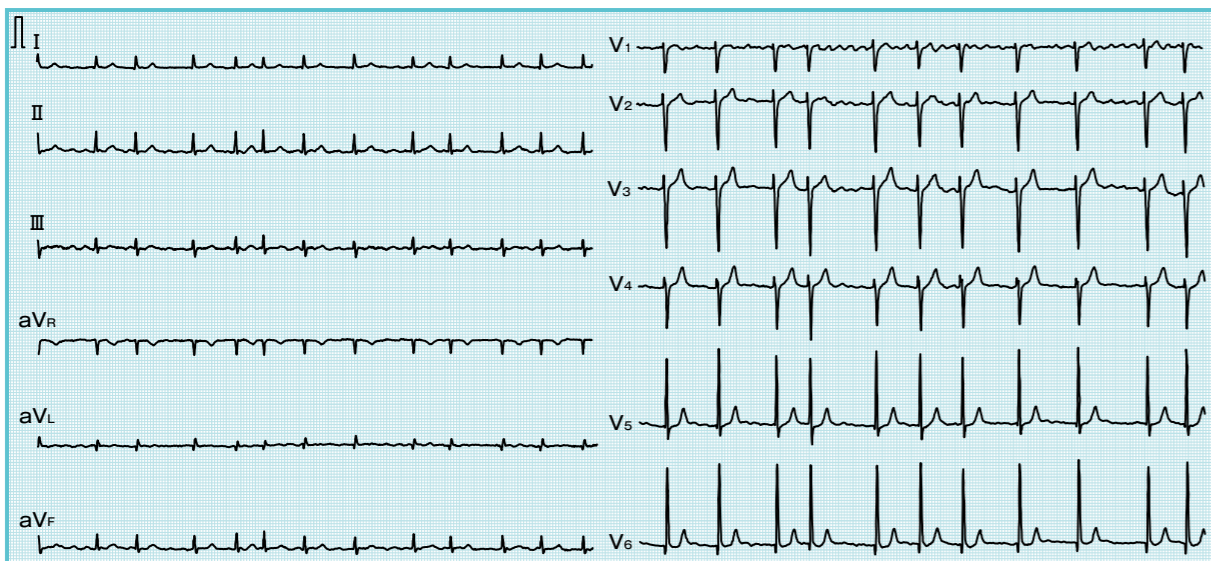


図1 症例1：心不全治療後の心電図

## 心電図ディスカッション

図1 は心不全治療後の心電図です。どうですか？



心拍数91回/分の心房細動 (atrial fibrillation; AF) です。軸は正常で、Q波、ST-T変化やwide QRSなどもありません。



ほぼ合っていると思います。V<sub>4</sub>のR波がやや低いです。T波がすべてしっかりしているのも問題ないでしょう。他には？



問題ないと思います。



いいえ、わずかですがV<sub>6</sub>のSTが盆状に下がっています。その他、目が慣れていないとみえませんが、QTは354 msecとやや短いです。頻拍性のAFでSTが盆状に下がり、QT短縮から内服薬は何か考えられますか？



ジギタリスですか？



正解！ジギタリスは主として頻拍性のAFにレートコントロール目的で使用します。洞調律にはあまり使いません。強心配糖体ですが、心収縮力増強作用はあまり期待できません。



抗不整脈薬はQT間隔をしばしば長くしますが、ジギタリスは逆ですか？



よい指摘ですね。抗不整脈薬によりQTが延長し、心室頻拍を生じることがあります。ジギタリス以外でQTを短縮させる薬はあまりありません。



血液検査はどうでしたか？



Cre 0.87 mg/dl, K 4.2 mEq/L, ジゴキシン 0.4 ng/ml でした。ジゴキシンは0.125 mg 使用しましたが、ジギタリス濃度が低いので、効いていないと思います。



ちょっと待って。ホルター心電図は行いましたか？



図2 に示しました。下段で2.7秒の休止が認められます。ジギタリス使用前と比べて心拍数は少し減り、休止もより長くなっています。



ジギタリスは濃度が低くても、効果がないとはいえません。最近はやや少量を使用する傾向にあります。



### MESSAGE

ジギタリスは血中濃度が低くてもしばしば効いている。最近はやや少量を使用する傾向にある。



頻拍時はどうですか？



図2 上段の頻拍時ではSTが水平型でかなり下がっているのが、明らかに狭心症です。



指導医  
経験15年目の循環器専門医。学生時代は空手部。おらかに指導したいと思っている。見かけによらずキツ戸。



研修医  
何を専門にするかは未定だが、どこに行っても楽しめる性分。最初に貰った給料で自転車を買ったが、乗るヒマがない。