4 危険な胸痛患者

石丸裕康
天理よろづ相談所病院 総合診療教育部 副部長，救急診療部 副部長

Point 1 救急外来と，一般外来における重篤な疾患の疫学的違いを理解できる．

Point 2 一般外来における重篤疾患のレッドフラッグサインを列挙できる．

Point 3 重篤疾患の外来での診断戦略を説明できる．

Point 4 外来でしばしば遭遇するコモンな疾患について，その臨床的特徴を説明できる．

はじめに

胸痛に重篤な疾患が多く，その診断にピットフォールが数多くあることは，初期研修中に救急外来で経験しているであろう．外来診療における胸痛の扱い方は原則として救急外来と同様であるが，いくつかの点で異なることを理解しておくことも重要である．

1つは，外来に受診する患者の重症疾患の比率が，救急外来と比較して格段に低いことである．プライマリケアのセッティングでの疫学調査では，筋骨格系の胸痛が最多であるのに対し，急性冠症候群（acute coronary syndrome；ACS）は3％程度，肺塞栓症（pulmonary embolism；PE）は1％未満であり，大動脈解離に至ってはほとんどみられない[1]．このような集団を救急外来のセッティングと同様に扱うと，過剰検査になってしまいがちである．一方で，頻度は低いが重篤な疾患が隠れており，それも一見重篤にみえない「歩いてくる」非定型な患者もいるため，見逃しのリスクがより高くなる．救急外来で経験した臨床像を典型像として画一的に理解していると，地雷を踏んでしまう可能性がある．

もう1つは，とりあえず今晩大丈夫か，という判断が重要な救急外来と異なり，外来では最終診断が求められることである．ただし，外来フォローしながら経過を観察するという手段により時間軸を利用した診断ができるということが，有利な点である．

このように一般外来と救急外来では異なる面があり，救急外来とは異なる独特の診断戦略を立てる必要がある．

症例提示

症例　49歳の男性

〔主訴〕胸痛
〔現病歴〕ここ3～4日，寒冷刺激や慌てる際に胸痛（前胸部にしめつけられるような感じ）あり．2分程度でおさまる．冷汗は伴わないが，左腕のだるさを伴うという．
〔既往歴〕高血圧で経過観察中であった．
〔生活歴〕喫煙歴：current smoker（現在，喫煙している）
〔身体所見〕血圧 148/84 mmHg，脈拍 80回/分・整．診察上は特記すべき異常を認めない．
〔検査所見〕直近の総コレステロール値 242 mg/dl

このような患者に対して，どのようにアプローチすべきだろうか？

1. 胸痛で想起すべき疾患のリスト

外来受診する胸痛患者で想起すべき疾患のリストを表1に示す．コモンな病気でまず多いのは筋骨格系疾患（胸壁筋肉痛，肋骨骨折，肋軟骨炎など）であり，外来患者の40～50％がこのカテゴリーであるという報告が多い[1]．また早期に診断すべき緊急性の高い疾患のリストを表2に示す．このカテゴリーには大きく分けて，疑われればただちに処置を開始するべき緊急性疾患群（ACS，PE，緊張性気胸，大動脈解離／大動脈症候群など）と，準緊急の疾患群（胸膜炎，たこつぼ型心筋症など）に分類できる．

2. 外来における診断戦略

外来における胸痛の診断戦略の概略を図1に示す．図に示すように，外来でのアプローチは3段階程度のステップに分けて考える．

step1：「トリアージ」では，まず簡単な病歴とバイタルサイン・診察から超緊急疾患の可能性ある患者群をトリアージし，迅速な対処を開始する．

比較的安定していると判断すれば，step2：「情報収集と評価」に進む．このstepでは，詳細な病歴と身体所見から，①緊急性疾患の可能性の見積もり（高・中・低）を行い，

表1 胸痛でよくみられる疾患

筋骨格系疾患	胸壁筋肉痛
	肋骨骨折
	肋軟骨炎
肺疾患	肺炎
	胸膜炎
	気胸
心疾患	狭心症
消化器疾患	逆流性食道炎（GERD）
	胆石症
感染症	帯状疱疹
精神疾患	うつ病
	不安障害

GERD：胃食道逆流症（gastroesophageal reflux disease）

表2 早期に診断すべき見逃したくない疾患

緊急性疾患：ただちに処置を開始すべき疾患		ACS
		心筋梗塞，不安定狭心症
		PE
	外来ではまれ	大動脈解離
		緊張性気胸
		食道破裂
準緊急性疾患：その日のうちに診断すべき疾患		心筋・心膜炎
		異型狭心症
		たこつぼ型心筋症
		胸膜炎
		気胸
		帯状疱疹

ACS：急性冠症候群（acute coronary syndrome），PE：肺塞栓症（pulmonary embolism）

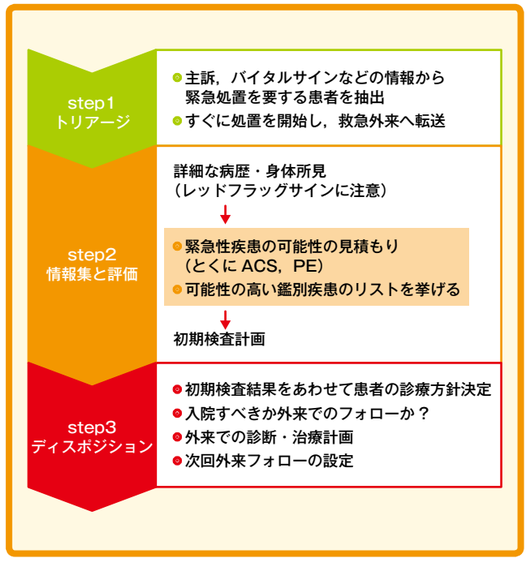

図1 外来での診断戦略
ACS：急性冠症候群（acute coronary syndrome），PE：肺塞栓症（pulmonary embolism）