

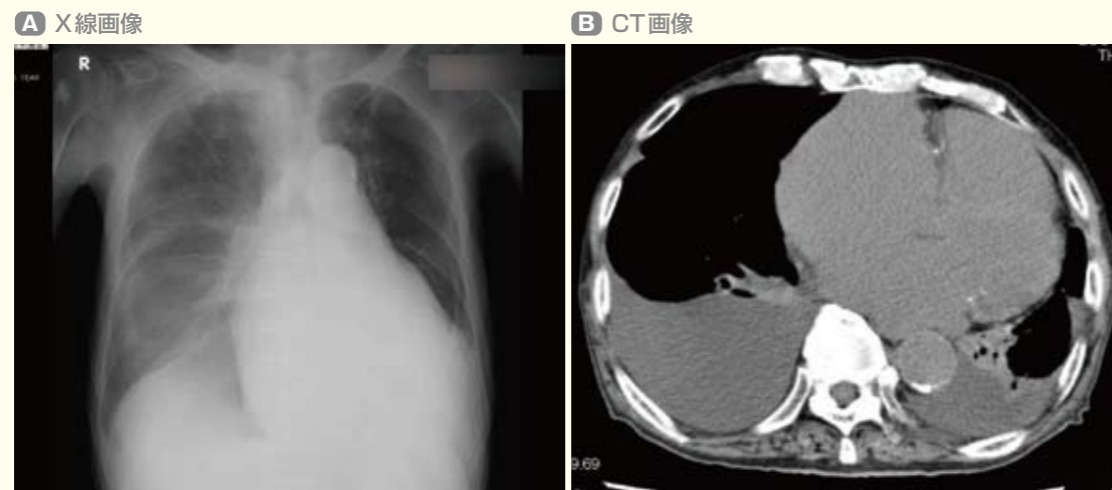図5 症例：NST介入時（第23病日）の胸部画像所見  
心拡大、胸水貯留を認めた

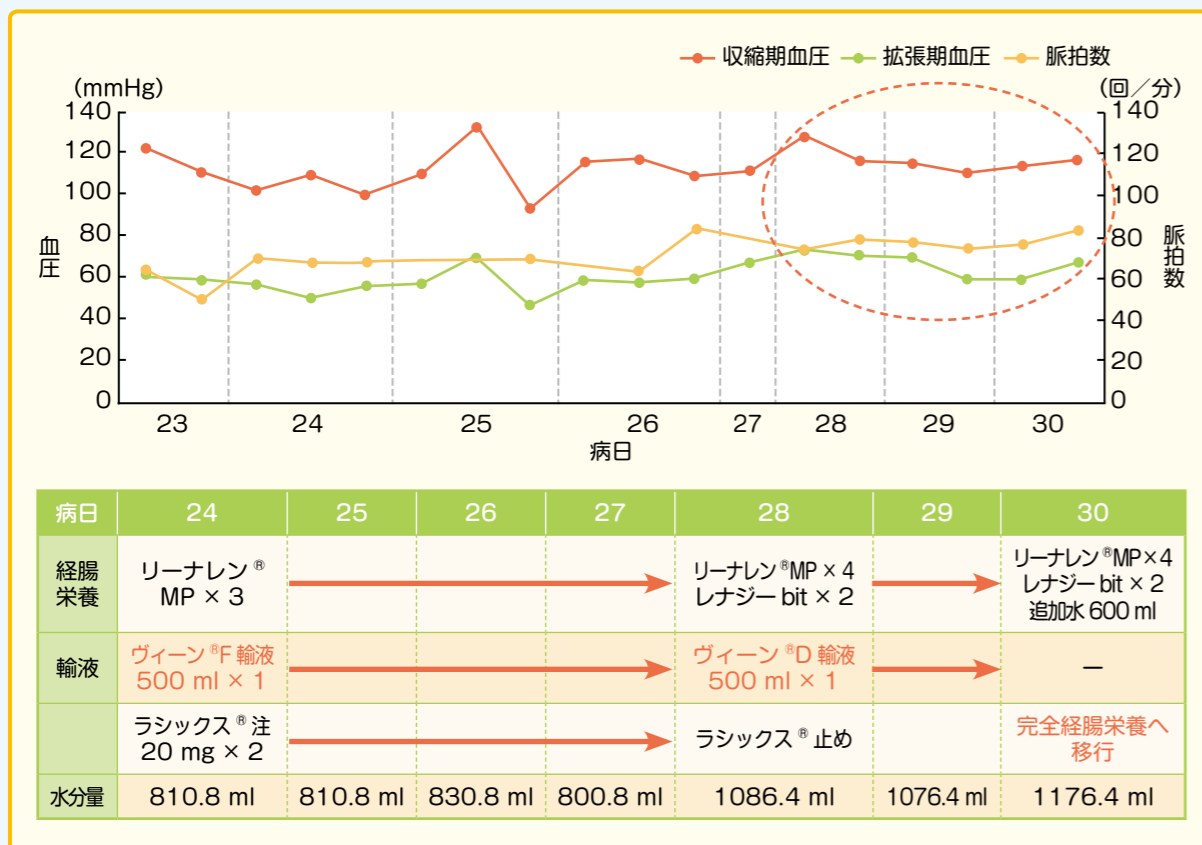


図6 症例：バイタルサイン（血圧、脈拍数）の推移（第24病日～第30病日）

【経過（図6）】介入当日（第23病日）より、経腸栄養法と併用下で輸液を酢酸リンゲル液（ヴィーン®F輸液）に変更（810 ml/日）。その後、第27病日に尿量増加（腎血流量の補

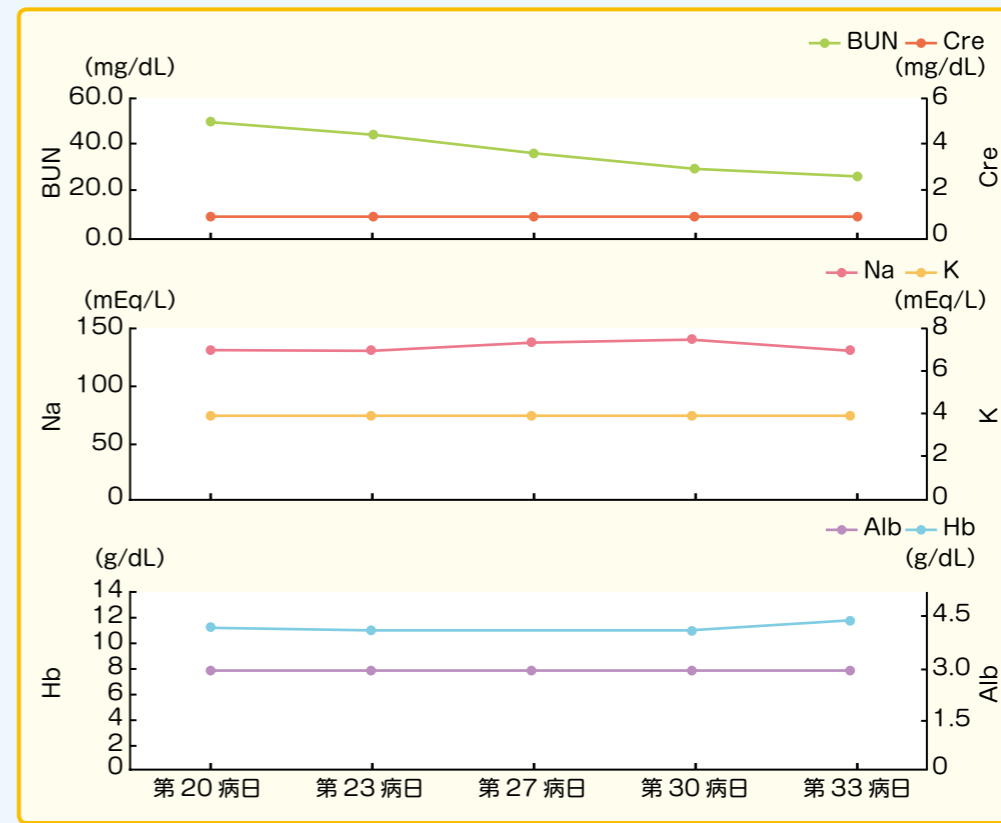


図7 症例：検査データの推移

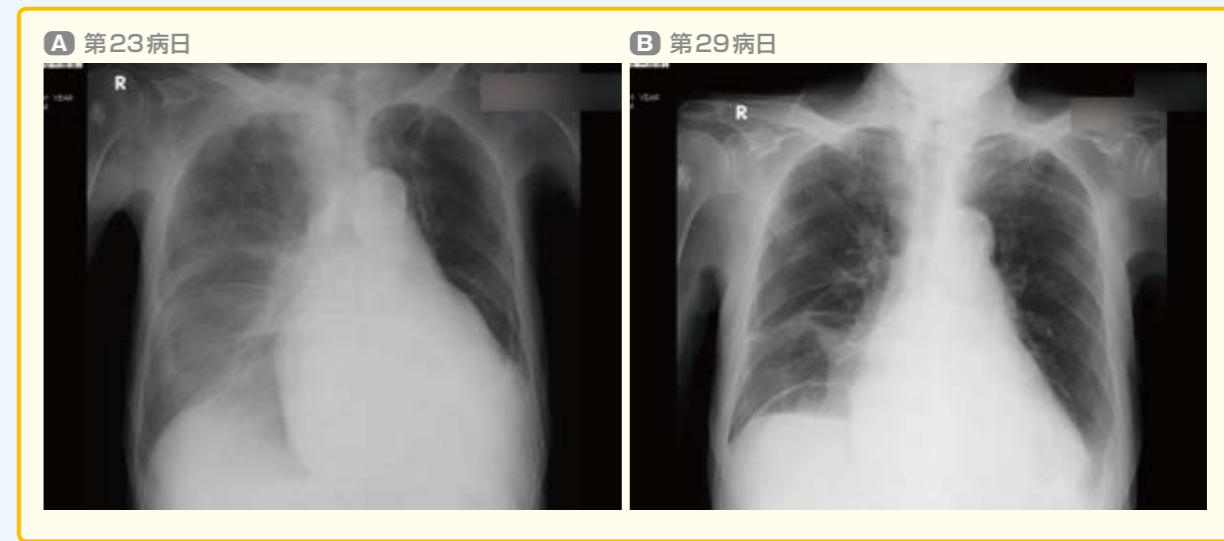


図8 症例：胸部X線画像の推移

完）により利尿薬の投与終了、血清リン値の低下がないことを確認し、第28病日より経腸栄養は増量、輸液は糖加酢酸リンゲル液（ヴィーン®D輸液）に変更（1086 ml/日）、第30病日にBUNの改善（図7）および胸部X線写真で胸水の減少が認められ（図8）、完全経腸栄養