# 坐骨部の褥瘡手術と周術期管理

安倍吉郎[1)]，橋本一郎[2)]
1）徳島大学大学院 医歯薬学研究部 形成外科学 准教授
2）徳島大学大学院 医歯薬学研究部 形成外科学 教授

**Point**

- 坐骨部褥瘡は脊髄損傷を罹患している若年者に多く，座位時の圧力と剪断応力が発生に関与する
- 各種皮弁による再建手術の際には，再建部位にかかる緊張や採取部の犠牲を考慮して皮弁を選択する
- 術後の合併症を軽減するためには，術後 4 週間程度の安静期間が必要である
- 再発防止のためには患者教育やシーティングの調整，ならびに地域の診療体制を考えた包括的な取り組みが重要である

## はじめに

高齢者や長時間臥床者に多い仙骨部褥瘡とは異なり，坐骨部の褥瘡は脊髄損傷を罹患している若年者に多いのが特徴です。一般的に長時間の座位に伴う圧力や，頭位挙上の際などに生じる剪断応力が褥瘡の発生と悪化の原因になります。体幹の筋力が弱く姿勢の保持が困難な場合も，坐骨部に圧力が集中する原因となります。

坐骨部は深い褥瘡になることも多く，しばしば創を閉鎖する手術が行われます。皮膚欠損が大きいものでは殿部や下肢から採取した皮弁で被覆することがありますが，手術の際にはいくつか注意することがあります。また，手術自体はうまくいっても，その後の管理が悪いと創の離開や再発などの合併症を生じるため，医療従事者間で周術期の管理に関する知識を共有し，これを防止する必要があります。

ここでは坐骨部褥瘡の手術方法と周術期の管理方法，ならびに再発予防のために最低限知っておくべきことについて解説します。

## 坐骨部褥瘡の原因と基本的な対策

坐骨部に限らず褥瘡治療の最初のステップは外力の排除ですが，その際には患者が普段どういった姿勢をとっているかや，どの筋力が不足して褥瘡になっているかなどを考え，原因を正しく評価することが大切です。坐骨部は解剖学的に坐骨結節が下方に突出しているため，座位の際に皮膚と骨に挟まれる軟部組織に加わる圧力が容易に高まります。そのため，褥瘡を疑う皮膚表面の変化をみつけたときには深部の組織はすでに損傷しており，坐骨結節付近まで達する深い褥瘡になることが多いです。また，坐骨結節の周囲には滑液包や骨盤の靭帯，ならびにハムストリング筋群の腱成分が存在するため，皮下脂肪まで壊死した褥瘡は滑液包内部に皮下ポケットができやすいことに加え，圧迫による虚血で血流に乏しい靭帯や腱成分が壊死しやすい特徴があります（図1）。

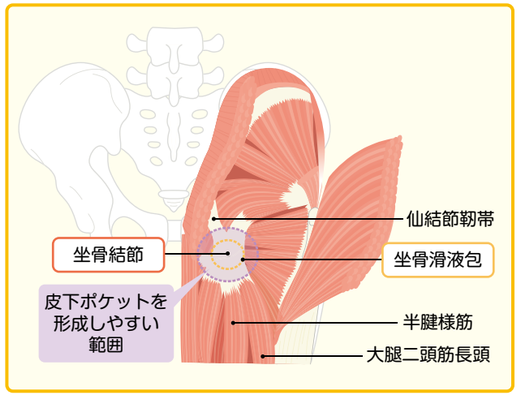


図1 坐骨部の解剖図
坐骨結節の周囲には坐骨滑液包や仙結節靭帯，ならびにハムストリング筋群の腱成分が存在するため，深部まで達する褥瘡は皮下ポケットを形成して難治化しやすい

上肢の筋力低下を伴う脊髄損傷患者では，殿部を浮かせるための十分なプッシュアップができないことがあります。プッシュアップは仰臥位から座位に頭位を挙上した際，あるいは側臥位から座位になった際に，坐骨部から殿部の皮膚変形と剪断応力を解除する効果があるため，この動きが自分でできない場合は介助者が細心の注意を払う必要があります。さらに，高位の麻痺では体幹を支える筋力が不足し，座位を保持する際に骨盤が左右のどちらかに傾き，片側の坐骨部に圧力が集中することがあります。坐骨部への圧力集中を避けるためには殿部から大腿後面にかけて広い荷重面をつくる必要がありますが，股関節や膝関節の変形，あるいは拘縮によって正しい姿勢がとれない場合があります。そのときは大腿後面や殿部にクッションやストッパーを入れて姿勢を矯正するほか，除圧と圧分散効果の高い座面を敷くなど，適切なシーティングを行うことが坐骨部褥瘡発生の予防ならびに治療にとって大切です。車椅子に移乗する際にもベッドとの間にスライダーを使用し，できるだけ安楽かつ円滑な移乗を心がけます。

## 坐骨部褥瘡の手術方法と問題点

先に述べたように，坐骨部褥瘡は潰瘍が深くなる特徴があります。さらには排泄器官が近いことから創部が汚染されて感染を生じることもあり，外力の排除だけで治癒が困難な場合は手術で創を