

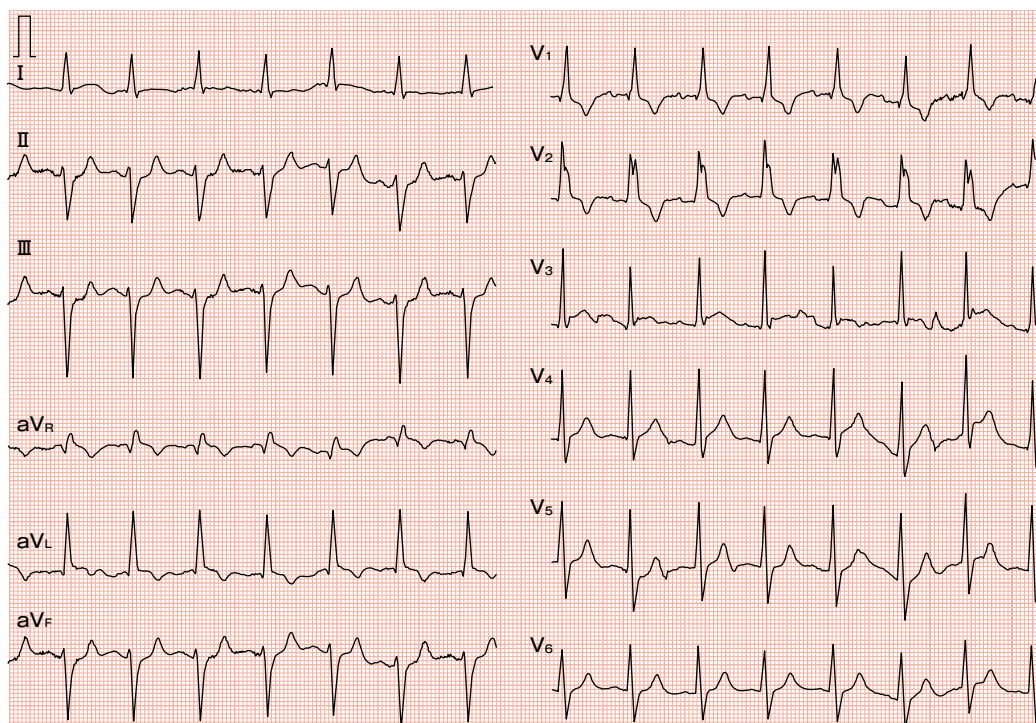図 6-2 左主幹部のAMIの心電図：一見すると、ST上昇もST低下も明瞭とはいいがたく、重症にみえないかもしれません。でもこれは左主幹部のAMIの患者さんの心電図です。

らも胸痛で受診された方です。血圧は120/70 mmHgで、ゼーゼーと呼吸が荒いです。

研 研修医2：この方は洞調律で、STに関しては、I・aVL誘導でSTが上がって、II・III・aVF誘導で少し下がっているようにみえます。胸部誘導に関しては、V₁・V₂誘導で陰性T波があり、ちょっとわからないですけど……。

河村：電気軸についてはいかがですか？

研 研修医2：はい、軸は左軸偏位があり、ちょっと偏位が大きいので左脚前肢ブロックかなと思います。胸部誘導をみると、右脚ブロック波形だと思います。

河村：では、この方は重症でしょうか？ 診断は？

研 研修医2：少し前の心電図などもみないとはっきりとは言えませんが……。

河村：いや、この方は一見さん（いちげん 当院初診）なので、これだけで判断してもら

います。最初の患者さんと比較すると、どちらが重症でしょうか？

研 研修医2：前の方のほうが重症かもしれないという印象は持っています。

河村：実はこの方は左の主幹部の心筋梗塞を発症しています。一見すると、先ほどの患者さんのほうが重症にみえるでしょう。でもこの患者さんのほうがはるかに重症なわけです。四肢誘導を見ると、II、III、aVF誘導でST低下がありそうです。aVL誘導はどうでしょうか？ これは明らかなST上昇です。これをはっきりとST上昇と言いきれるかどうか、ひとつのポイントです。四肢誘導のST上昇は胸部誘導のST上昇ほど目立たないので注意が必要です。今回はLMTの心筋梗塞がテーマです。早速、今回の患者さんのプレゼンテーションをお願いします。

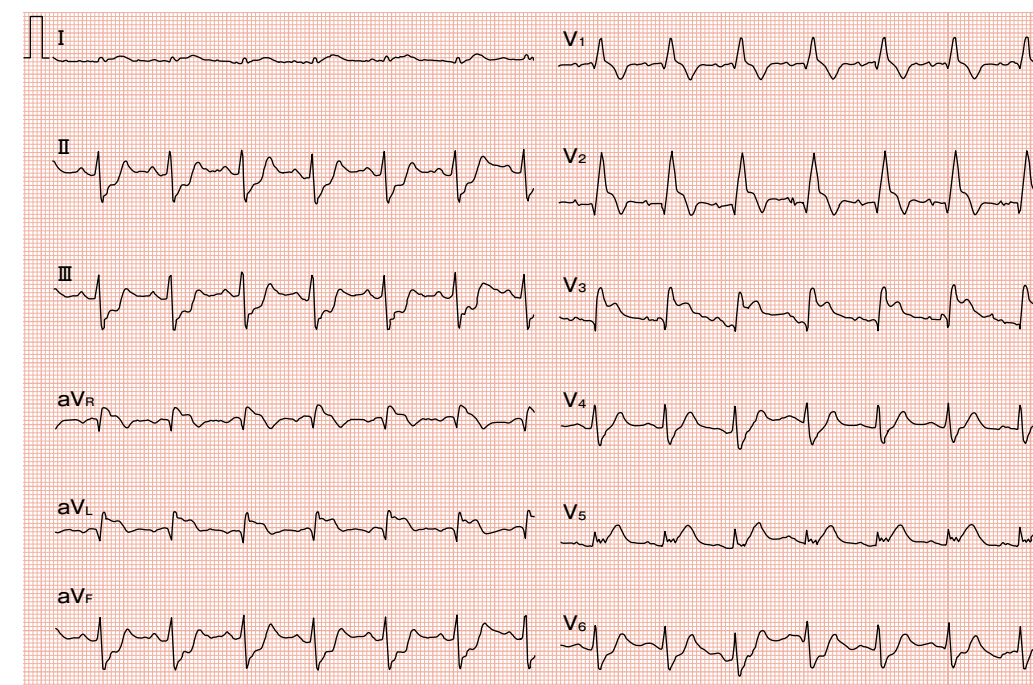


図 6-3 本症例の心電図：図 6-2 に比べるとST上昇とST低下がみつけやすいです。I誘導はST上昇です。四肢誘導はもともと電位が低いので、ST変化、特にST上昇を見逃しがちです。

はじめに～LMTの心筋梗塞例

研 研修医3：症例は72歳男性で、主訴は胸痛です。当院で大腸癌加療中の患者さんです。2年前に結腸切除化学療法を2コース施行しましたが、肝多発転移を1年前に認めたため、肝部分切除を行っています。2か月前より、化学療法の3コース目を行いました。それ以降は嘔気が強く、食欲が低下し、1か月間チーズと牛乳のみで生活していました。3週間前の午前8時、朝食後に坐位でインターネット中に、強い胸痛、両胸の痛みを自覚しました。ベッドで安静にしていたが改善せず、同居の息子と呼ぼうと立ち上がったところで転倒しました。意識消失はありません。音を聞きつけた息子により、8時11分に救急要請しました。8時47分に当院の救急外来に到着。心電図上、完全右脚ブロックと、I・aVL・aVF・V₁～V₃誘導にST上昇、II・III・aVF誘導にST下降

を認めました（図 6-3）。心エコー上、前下行枝から回旋枝領域における広範な無収縮を認めました。既往歴については、大腸癌、多発肝転移、それから2型糖尿病は食事療法で経過をみえています。高血圧、高脂血症などは認めません。生活歴は、写真家で、喫煙はなく、アルコールも機会飲酒程度とのことです。家族歴として、両親は心筋梗塞でご逝去されています。母親は糖尿病です。入院時所見は、身長168 cmで体重50 kg、BMIは17.7の痩せ型です。血圧は101/69 mmHg、脈拍は89/分、体温は36.5℃でした。酸素飽和度はリザーバーマスクで100%です。心雑音などは聴取されません。肺野は両側湿性ラ音を聴取し、下腿浮腫などはありません。末梢冷感とは著明で、冷や汗をかいています。

河村：ここまでで質問などはないでしょうか？