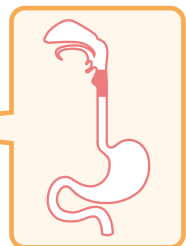



Contents

- 5 シリーズ巻頭言
- 6 vol. 1 巻頭言
- 7 執筆者一覧
- 10 略語一覧
- 209 索引

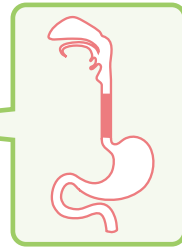
 応用編のある項目

A 下咽頭疾患 ...11



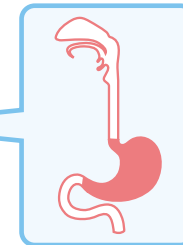
- 12 01 正常(下咽頭)
- 14 02 下咽頭乳頭腫
- 15 03 下咽頭メラノーシス
- 16 04 扁平上皮癌(下咽頭) 

B 食道疾患 ...21



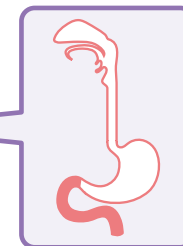
- 22 01 正常(食道)
- 24 02 食道憩室
- 25 03 異所性胃粘膜(食道)
- 26 04 グリコーゲンアkantosis
- 27 05 孤立性静脈拡張, 食道腺貯留嚢胞
- 28 06 食道メラノーシス
- 29 07 食道アカラシア 
- 32 08 食道静脈瘤 
- 40 09 食道裂孔ヘルニア
- 41 10 バレット食道
- 42 11 逆流性食道炎 
- 48 12 好酸球性食道炎
- 50 13 食道カンジダ症
- 52 14 Mallory-Weiss 症候群
- 54 15 食道乳頭腫
- 55 16 顆粒細胞腫(食道)
- 56 17 食道粘膜下腫瘍 
- 59 18 低異型度上皮内腫瘍(食道)
- 60 19 表在型食道癌 
- 66 20 進行型食道癌 
- 72 21 バレット腺癌 






C 胃疾患 ...79



- 80 01 正常(胃)
- 83 02 胃憩室
- 84 03 胃石
- 85 04 アニサキス症(胃)
- 86 05 黄色腫(キサントーマ)
- 87 06 腸上皮化生(胃)
- 88 07 GAVE, DAVE 
- 93 08 血管拡張症, 日の丸紅斑(胃)
- 94 09 胃静脈瘤 
- 100 10 急性胃炎, AGML 
- 106 11 慢性胃炎(*H. pylori* 関連) 
- 112 12 *H. pylori* 陰性の所見 
- 117 13 ポリープ状嚢胞性胃炎
- 118 14 胃過形成性ポリープ 
- 123 15 胃底腺型ポリープ
- 124 16 胃潰瘍 
- 130 17 MALTリンパ腫, 悪性リンパ腫(胃) 
- 136 18 胃粘膜下腫瘍 
- 142 19 胃カルチノイド 
- 148 20 胃腺腫 
- 152 21 早期胃癌 
- 158 22 進行胃癌 

D 十二指腸疾患 ...165



- 167 01 正常(十二指腸)
- 168 02 十二指腸憩室
- 169 03 粘膜下嚢胞(十二指腸)
- 170 04 Brunner 腺過形成
- 171 05 胃上皮化生, 異所性胃粘膜(十二指腸)
- 172 06 リンパ管拡張, リンパ濾胞過形成
- 173 07 静脈瘤, 血管拡張症(十二指腸)
- 174 08 十二指腸炎
- 176 09 十二指腸潰瘍 
- 182 10 悪性リンパ腫(十二指腸) 
- 188 11 十二指腸粘膜下腫瘍 
- 194 12 十二指腸カルチノイド 
- 200 13 十二指腸腺腫, 表在癌 
- 206 14 進行十二指腸癌 