

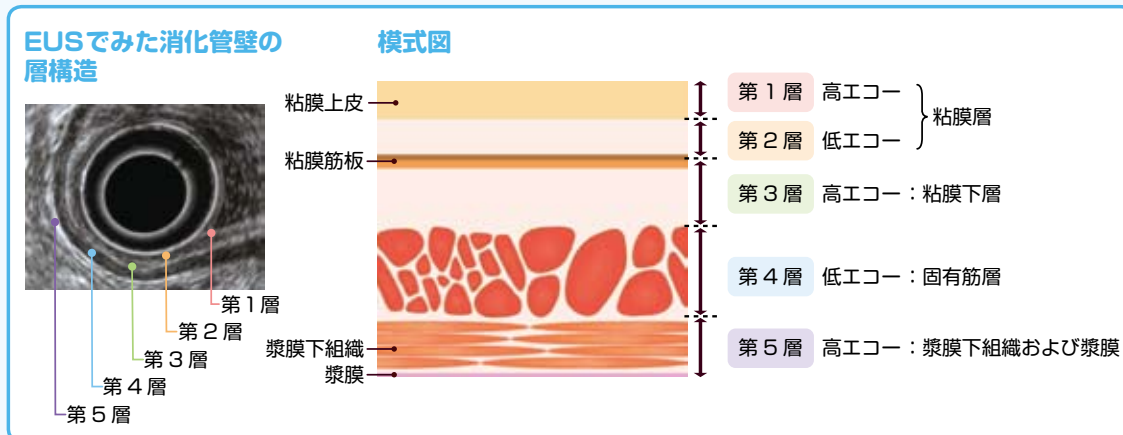
18 胃粘膜下腫瘍

■ 疾患の分類

腫瘍性病変	
非上皮性腫瘍	間葉系腫瘍（GIST，平滑筋腫・平滑筋肉腫，神経鞘腫など）・血管原性腫瘍（血管腫，グロムス腫瘍，血管肉腫，Kaposi 肉腫など）・脂肪腫・脂肪肉腫・悪性リンパ腫・悪性黒色腫など
上皮性腫瘍	カルチノイド・粘膜下腫瘍様形態を呈する癌腫（リンパ球浸潤性髄様癌，未分化型または低分化腺癌，粘液癌，異所性胃腺から発生した癌など）・転移性腫瘍など
非腫瘍性病変	
	迷入腺（異所性腺）・炎症性線維性ポリープ（IFP）・粘膜下層の異所性腺管や嚢腫（嚢胞）など

■ 消化管壁の層構造

- 一般的に消化管壁は5層に描出される。
- 第1層は高エコー，第2層は低エコー，第3層は高エコー，第4層は低エコー，第5層は高エコーに描出される。



■ EUSによる診断

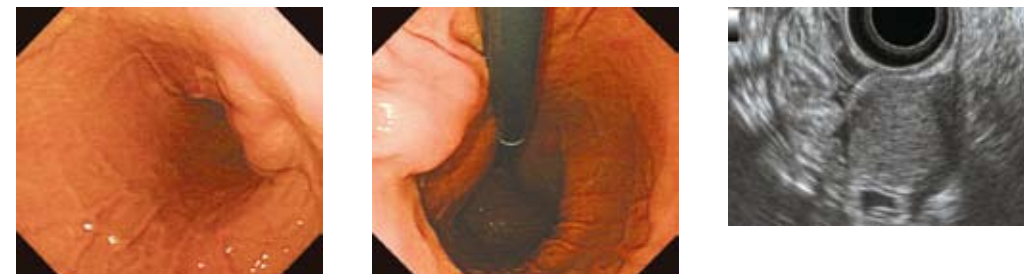
	存在部位	境界	内部エコー
悪性リンパ腫	第2～3層	明瞭	低エコー，均一
迷入腺（異所性腺）	第3層，ときに第4層	不明瞭	低エコー内の点状線状高エコー，しばしば導管様構造（脈管様・嚢胞状エコー）
カルチノイド	第2～3層 浸潤した場合は第4層	明瞭	低エコー，均一
嚢胞	第3層	明瞭	無エコー，後方エコー増強，ときに隔壁あり
リンパ管腫	第3層	明瞭	無エコー，均一，内部に隔壁，多発性
脂肪腫	第3層	明瞭	高エコー，均一
炎症性線維性ポリープ	第2～3層	不明瞭	低エコー，均一
GIST	第4層	明瞭	低エコー，不均一の場合が多い（内部に無エコー，境界不明瞭は悪性を疑う）
平滑筋腫	第4層	明瞭	低エコー，均一
神経鞘腫	第4層	明瞭	低エコー，均一

腫瘍の存在層からある程度の鑑別は可能であるが，ときに主座が他の層にまたがることもある。

■ 主な粘膜下腫瘍の特徴

迷入腺（異所性腺）

- 内視鏡上は半球状の軟らかい腫瘍で，頂部に臍窩（粘膜下の腺組織より胃内腔に通じる導管の開口部）を伴う。
- 存在部位は粘膜下層に多いが，固有筋層にもみられる。
- 前庭部大弯に多いが，胃体部のものは非典型的でGISTとの鑑別が問題になることがある。



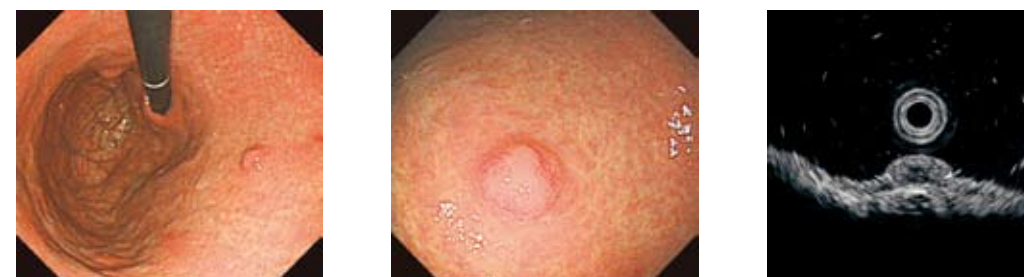体中～下部小弯後壁に25mm大の粘膜下隆起を認める。EUSでは第4層と連続している。

脂肪腫

- 内視鏡上は，半球状の表面平滑で軟らかい腫瘍として認める。
- 黄色調の色調が特徴的で，幽門から前庭部に多い。

カルチノイド

- 粘膜深層に発生し，粘膜固有層から粘膜下層へ膨張性発育するため，粘膜下腫瘍の形態を呈する。
- 胃体部に多く，多発例もみられる。
- 病変が比較的表層に近いため，生検により診断がつくことが多い。
- 2cmを超えると中央陥凹を伴い，約50%で固有筋層に浸潤する。



体中部前壁に軽度発赤調の隆起性病変を認める。EUSでは第1・2層を主座とする境界明瞭で均一な低エコー像を呈する。

炎症性線維性ポリープ

- 前庭部に多く，単発性である。
- 表面平滑で色調は周囲と同じだが，びらんや潰瘍を伴う場合もある。

リンパ管腫・嚢腫（嚢胞）

- 前庭部，単発性が多い。
- 表面平滑な半球状のなだらかな腫瘍で，透明感があり，軟らかい。

神経鞘腫

- 基本的に良性である。
- 免疫組織学的には，c-kit，desmin， α -smooth muscleは陰性，S-100が陽性，CD34は約50%の症例で部分的に陽性を示す。