

第10章

頻拍

症例
10-1

高血圧症と脂質異常症で他院に通院している77歳男性。症状はないが頻拍のため紹介された。

●既往歴・家族歴：特記すべきことなし。 ●生活歴：喫煙なし。

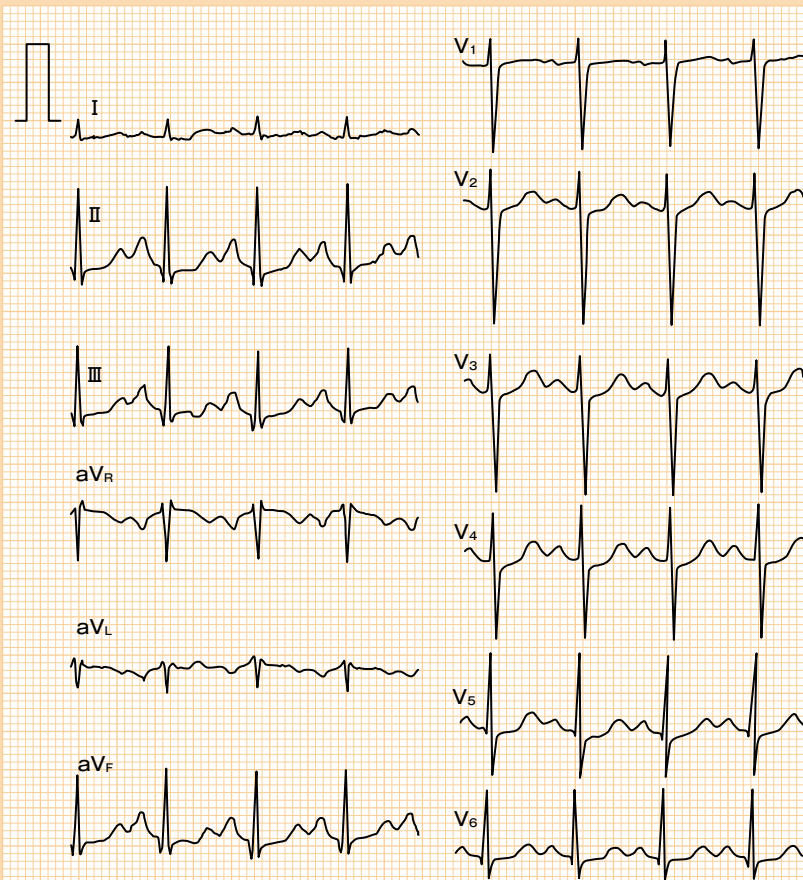


図 10-1 症例 10-1：来院時の心電図

心電図ディスカッション

図 10-1 は来院時の心電図です。どうですか？



AFL ではレートコントロールが大事ということですね。



心拍数 129/分の洞調律です。他には異常を認めません。



そのとおり。では、他の検査はどうでしたか？



ということは？



SpO₂ は 98 % でした。胸部 X 線写真は CTR 45 % で肺野に異常なく、心エコー図検査も LVEF 70 % で異常ありませんでした。血液検査も血算や甲状腺などすべて異常ありませんでした。ホルター心電図も心拍数 64 ~ 144/分、平均 87/分の洞調律で、問題となる不整脈や ST-T 変化なども認めませんでした。呼吸機能も異常ありませんでした。



洞性頻拍です！



正解ですが、洞調律と診断したワケは？



頻拍の場合、洞調律以外に AF や AFL など念頭に置きますが、f 波や F 波は認められません。この患者さんは P 波と QRS 波が 1 : 1 で対応しています。



そうですね。ところで、P 波と F 波の違いは？



たくさん検査しましたね。ところで、NTproBNP は？



う〜ん、何だろう？高さですか？



もちろん行いましたが 63.3 pg/ml でした。125 までが正常ですので余裕でした。



おそらく F 波のしっかりした定義はないと思います。ファジーですが、P 波は丸くて F 波は尖っています。この症例は P 波なので丸いですね。あと、1 : 1 の AFL は VF を起こすことがあり要注意です。



NTproBNP は心疾患を検出するために大変有用です。最近、欧米では NTproBNP が正常な場合、心エコー図検査は控える傾向があるそうです。ただし、心臓が少しでも伸展されると上昇し、腎疾患や肺疾患（肺血管床減少）などでも上昇します。



それが低い場合はひとまず安心ってことですね。