デキレジ

聖路加チーフレジデントが
あなたをデキるレジデントにします

聖路加国際病院血液内科部長
岡田　定

聖路加国際病院内科チーフレジデント
西﨑祐史　野村征太郎
津川友介　森　信好

チーレジ：聖路加国際病院の内科チーフレジデント。診療で忙しい合間をぬって後輩の指導に励む日々を送っている。

デキレジ：研修１年目レジデント。知識豊富で応用力抜群。臨機応変な対応で周囲からの評価が高い。

ヤバレジ：研修１年目レジデント。教科書的な知識は一応あるが，うまく実践に応用できていない。

連載 第10回 「急性腎障害（Acute Kidney Injury）の診かた」

津川友介（聖路加国際病院内科チーフレジデント）

急性腎障害（AKI；Acute Kidney Injury）をみたら？

- 以前まで急性腎不全＝ Acute Renal failure（ARF）と呼ばれたが，最近は急性腎障害＝ Acute Kidney Injury（AKI）と呼ぶ。
- AKI をみたら，**本当に AKI なのか，それとも慢性腎臓病（Chronic kidney disease；CKD）なのか**超音波検査で鑑別する。
- AKI であることがわかったら，**腎後性→腎前性→腎性**の順番でワークアップする。必要な検査は，超音波検査，尿検査，血液検査の３つ。
- 腎性腎不全と診断できたら，次の４つの原因のうちのどれに当てはまるかを考える。４つとは，**①血管病変（Vascular disease），②糸球体腎炎（AGN），③間質性腎炎（AIN），④急性尿細管壊死（ATN）**。
- 糸球体腎炎をみたら，**蛋白尿がメインなのか（ネフローゼ），血尿がメインなのか（腎炎症候群）**で大まかに捉える。血尿＋蛋白尿＋進行する腎機能障害をみたら，急性進行性糸球体腎炎（RPGN）を考える。

Acute Kidney Injury の診かた：４段階アプローチ

Step 1　本当にAKI？それとも慢性腎臓病(CKD)？

超音波検査で腎の**輝度**と**萎縮**をチェック。

⇩

Step 2　腎後性腎不全をルールアウトする

超音波検査で**水腎症**の有無を確認する。

⇩

Step 3　腎前性腎不全をルールアウトする

FENa，**FEUN** などで pre-renal と renal の鑑別をする。

⇩

Step 4　腎性腎不全らしいならば……

①血管病変（Vascular disease）
②糸球体腎炎（AGN）
③間質性腎炎（AIN）
④急性尿細管壊死（ATN）

この４つのうちどれに該当するか考える。
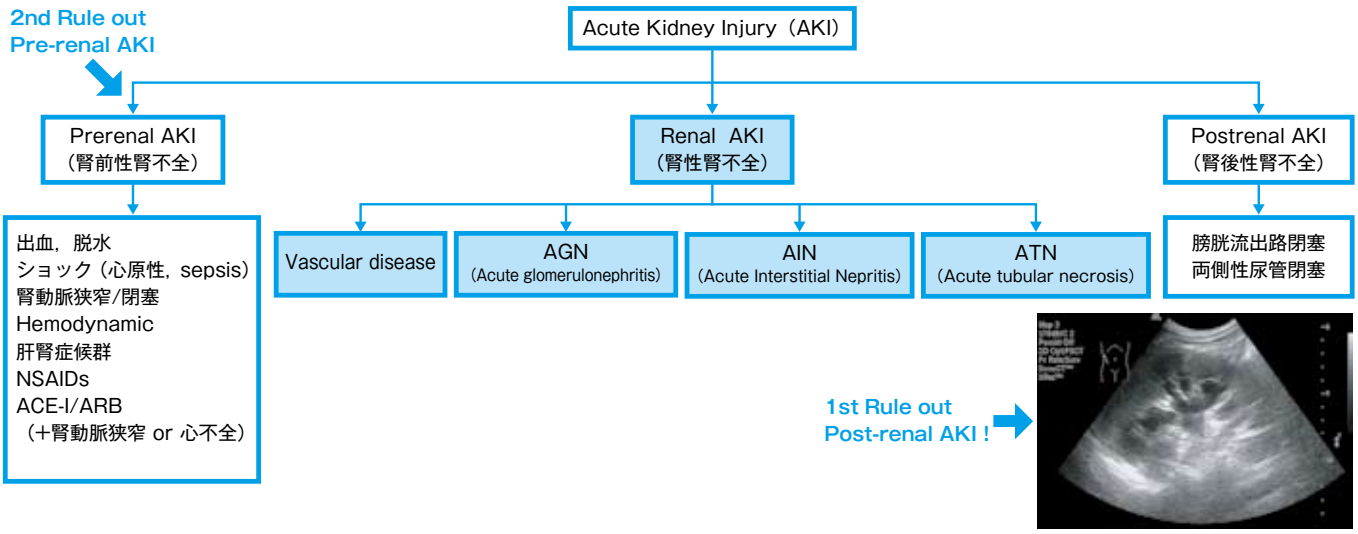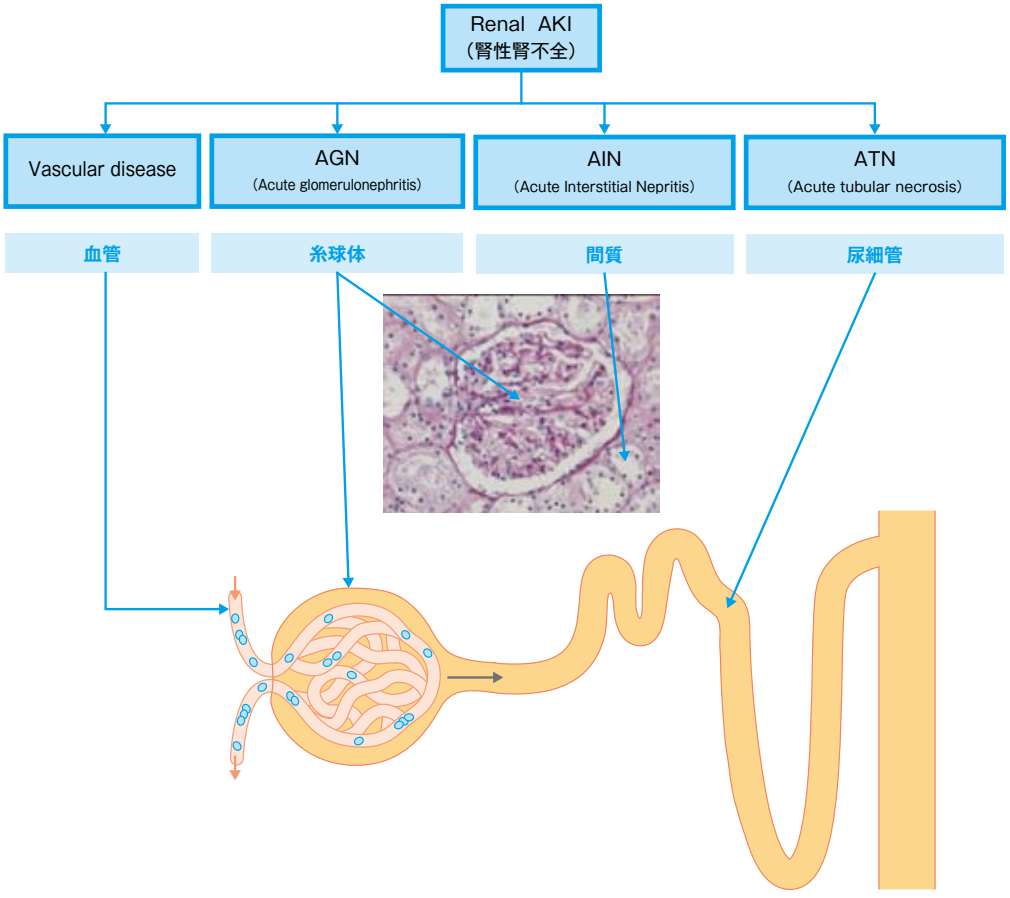
腎不全の診かた：腎後性→腎前性→腎性の順番でワークアップする！