Ⅱ-1

頭痛

決して見逃してはいけない頭痛（危険な頭痛）

大熊壮尚[1)]　北川泰久[2)]
1）東海大学医学部付属病院 神経内科 講師
2）東海大学医学部付属八王子病院 神経内科 教授

Point 1 頭痛の発症様式ごとに鑑別疾患を考えることができる．

Point 2 危険な頭痛を見逃さないよう問診・診察・検査を進めることができる．

Point 3 施行した画像検査について的確な判断ができる．

Point 4 診断後，適切な治療についての判断ができる．

はじめに

頭痛は日常臨床のなかで遭遇する頻度の高い病態である．このなかに，決して見逃してはいけない危険な頭痛が含まれているのはいうまでもないことである．本稿では，その危険な頭痛の病態を理解し，その診断治療に役立つことを目標に，自験例の提示を交えながら概説する．

一般に危険な頭痛の発症様式は，突然性・急性・亜急性に大別される．またその原因は感染症，脳血管障害，その他に大きく分類される（図1）．突然発症の様式をとる代表疾患として，くも膜下出血・脳動脈解離・脳出血・側頭動脈炎などが，急性発症様式をとる代表疾患には急性髄膜炎（ウイルス性，細菌性），脳炎，脳腫瘍，高血圧脳症などが，亜急性の発症様式をとる代表疾患には慢性硬膜下血腫，結核性，真菌性あるいは癌性髄膜炎，脳膿瘍などがある．私たち医師が頭痛患者を診察する際には，その発症様式を理解し，**診察時の重症度のみで判断しないようにすること**が重要である．それは，重篤な状態を呈している患者の取り扱いはどんな医師でも慎重であるが，軽症～中等症，すなわち外来に自力で来るような患者のなかにも危険な頭痛や，決して見逃してはならない頭痛が存在することを認識しておかなくてはならないからである．

1．突然発症様式をとる頭痛

くも膜下出血（subarachnoid hemorrhage）

症例1　49歳の男性

〔主訴〕前頭部痛

〔家族歴・生活歴・既往歴〕特記すべきことなし

〔現病歴〕生来健康．日中風呂場の掃除をしていて，下を向いて頭を上げた瞬間に前頭部を中心として頭全体の頭痛を突然感じた．その後経過をみていたが改善することがないため，家人にすすめられて夜間救急外来に独歩で来院した．

〔身体所見〕意識清明．血圧が164/90 mmHgと高値を示す以外，特記すべき異常所見なし．

〔検査所見〕頭部CTおよびMRI検査でくも膜下出血（図2）を認めた．

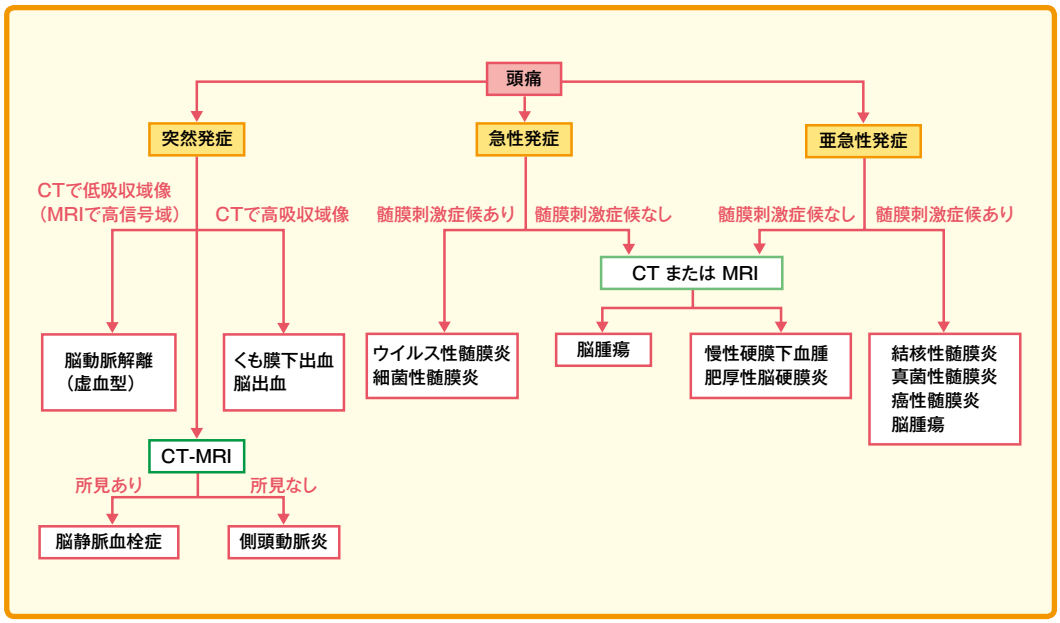

図1 代表的な危険な頭痛の発生様式による鑑別診断

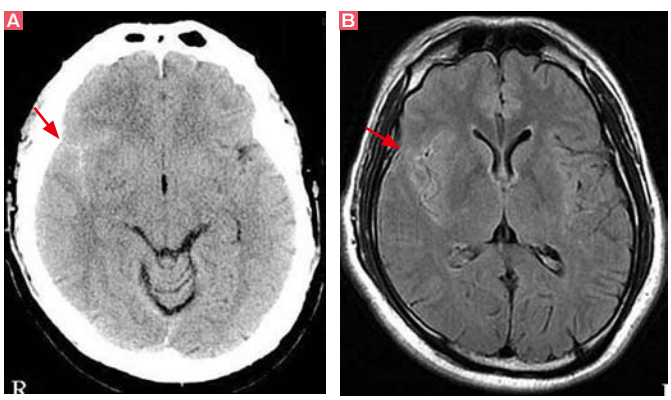

頭部CT画像　　頭部MRI FLAIR画像

図2 症例1：くも膜下出血
A：右シルビウス裂に高吸収域像を認める．
B：右シルビウス裂に沿って高信号域像が認められる．

〔その後の経過〕脳外科に相談後，右中大脳動脈瘤破裂の診断にてクリッピング手術を施行したところ，経過良好なため退院となった．

くも膜下出血の予後は不良で，総死亡率は25～53％と報告されている[1]．しかし，このような重大な疾患であるにもかかわらず，誤診が少なくないのが現状である．本症例においての注意点は，患者がwalk-inで救急外来を訪れたうえ，激しい頭痛や項部硬直所見に乏しく，来院時は血圧が高いことを除けば軽症の印象が否めないことである．そのなかで頭部CT検査を施行した理由は，頭痛の発症様式が突然だったことである．臨床徴候が軽症～中等症の場合には発症後すぐには項部硬直所見が出現しないこと，くも膜下出血の診断のおよそ95％は頭部CT検査で診断がつくことから，本例は画像診断が適切に行われたため患者の予後が良好な経過をたどったと考えられる．**くも膜下出血の大発作をきたす前のマイナーリーク（少量出血）は20％前後の症例で認められ**，このような症例を正しく診断できないと予後に重大な差異が生じることになるため，注意が必要である．また，くも膜下出血の頭部CT画像を診断する場合は，全例が典型的な画像所見を呈するとは限らないため，橋前槽での出血の有無，シルビウス裂内の出血の有無，側脳室内への出血の有無を確認することがとくに重要である．しかし，頭部CT所見に異常がみられない症例も存在する．その場合には，眼底検査でうっ血乳頭の有無を確認したうえで腰椎穿刺を施行し，くも膜下腔からの出血の有無を確認することや，早期くも膜下出血での出血の描出に有用な頭部MRI fluid-attenuated inversion recovery（FLAIR）画像を撮影し，確認することを怠ってはならない[2,3]．

脳動脈解離（cerebral arterial dissection）（虚血型）

症例2　47歳の男性

〔主訴〕後頸部痛