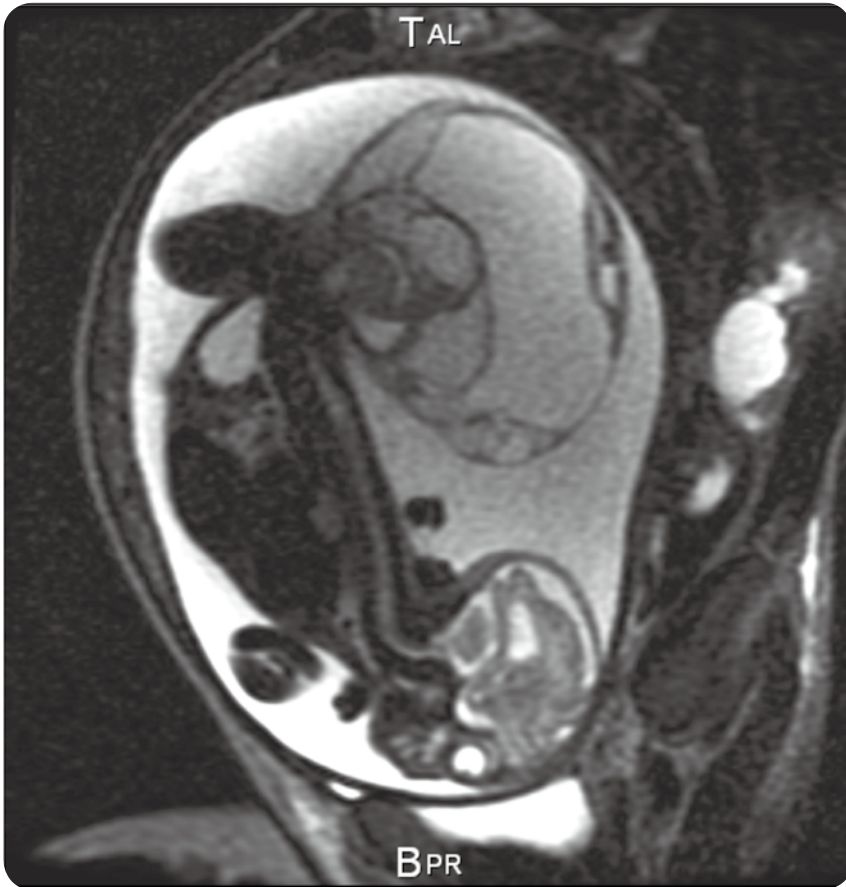




問題 14

胎児の臀部に腫瘤があり、それが超音波検査では画面に入りきれないほど大きかったので MRI を撮影しました。

疾患名は何でしょう？



ヒント：
本文中にその病名があります。

→ 解答と解説は 107 ページ!