1章 心電図の基礎となる解剖・生理を知る

私は日常診療で患者さんに，心臓の模型やイラストを使いながら説明しています。心電図検査で何がわかるのか，その検査を行う背景として，心臓は胸郭のどこに位置するのか，心臓という臓器はいつ動き始めるのか，といったことを説明すれば，きっと誰でも理解していただけるのではないかと思います。

では本書でも心電図の話をする前に，心電図を理解するために必要な心臓の解剖と生理の話から始めてみましょう。

❶ 心電図って何だろう？

私たちの心臓は**胎生期の3か月頃**に原型が完成し，動き始めます。そして胎生期から，乳児期，幼児期，小児期，青年期，中年期，壮年期，老年期，と一生休むことなく拡張・収縮を繰り返し，動き続けているのです。これが「**生体のポンプ**」として，全身に血液を送り出している心臓の**機械的活動**なのです（**図1-1**）。

心臓の機械的活動を引き起こす原因になる電気信号は，右房の上部にある**洞結節**という場所から自動的に心臓全体に送られます。その**電気的活動**を，心電計を使って記録したものが心電図です。つまり心臓は「生体のポンプ」である前に充電式の「**生体の電池**」として働いていることになります。心臓が**放電**（脱分極）と**充電**（再分極）を繰り返している現象を波形として表したものが，心電図といえるわけです。心臓はまず電気的活動が自動的に起こり，その約0.04秒後に機械的活動が起こってくるのです。

私たちの心臓は信じられないくらいの働き者で，成人では1分間に70回前後拍動し，1日に70回×60分×24時間＝100,800回，つまり**約10万回**も拍動を繰り返しています。

さて，では次に心臓という臓器が胸腔のどこに位置し，どんな働きをしているのか，そして自動的に動いているのはなぜか，といった心臓の解剖と生理について，もう一度，頭のなかを整理してみましょう。

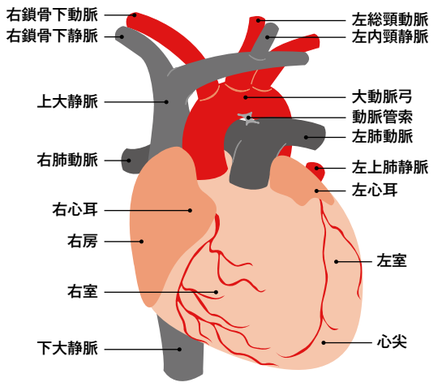

図1-1 心臓は生体の電池・ポンプ

高階先生の 質問コーナー

：心臓の電気的活動は胎生期の3か月頃から始まると言われましたが，それはどうしてわかるのですか？

：胎児期の3週目から心臓の原型ができ始めます。始めは咽喉の高さにあったものが，だんだんと胸郭の中央を降り，3か月で横隔膜の上で止まります。その時点で，すでに心拍を開始することが心エコー図検査以前のX線検査でもわかっています。

：なるほど，そうなのですね。もう1つ質問です。先ほど説明された「放電」とは，心電図用語で「脱分極」のことなのですか？

：ええ，そうです。私は本書のなかで，「興奮過程＝放電＝脱分極」，そして「回復過程＝充電＝再分極」という言葉を使っていますが，どの言葉も同じことを意味しています。心臓を充電式の電池だと考えると，「放電」という言葉が一番なじみやすいと思います。「興奮過程」は生理学用語，「放電」は一般用語，そして「脱分極」は心電図用語なのです。

：わかりました。

：心臓の電気的活動は，必ず機械的活動より前に起こるのですか？

：そうです。電気的活動の約0.04秒後に機械的活動が起こるのです。

：機械的活動が起こって心臓の弁膜が閉じると，心音がでますね。心電図と同じく，それも心臓の「言葉」ですか？

：よい質問ですね。そのとおり，心音も「臓器語」です。太鼓の音のようにリズミカルな「音楽」といってよいでしょう。そして，そのリズムを聴くのが聴診なのです。